

# COMPTE-RENDU D'ECHOGRAPHIE ABDOMINALE

Le 24/03/2018

DROUOT Patient : JET LAG Chat Maine Coon Femelle

date de naissance 06/06/2014 7.000 ..... 250269810531192

73 Avenue Jean Kiffer

94420 LE PLESSIS  
TRÉVISE

Tél : 01.45.76.42.27

2 Avenue Thérèse

94420 LE PLESSIS  
TRÉVISE

Tél : 01.45.94.71.42

142 bis rue du G<sup>al</sup> de Gaulle

94350 VILLIERS / MARNE

Tél : 01.49.30.52.10

12 Avenue du M<sup>al</sup> Mortier

94510 LA QUEUE EN  
BRIE

Tél : 01.45.93.04.05

Dr Laetitia BEAUMONT

Dr Julie DAVID

Dr Sylvia DUMAS

Dr Erwan LEBASCLE

Dr Caroline LÉGER

Dr Solène LEPAULT

Dr Isabelle PITSCH

Dr Pablo Aguilar

Dr Doan TRAN

## DEPISTQGE PKD

### Reins

Taille : normale    Contours : réguliers

REIN	GAUCHE	DROIT
LONGITUDINAL	44	46
TRANSVERSAL	25	22

Echostructure : conservée

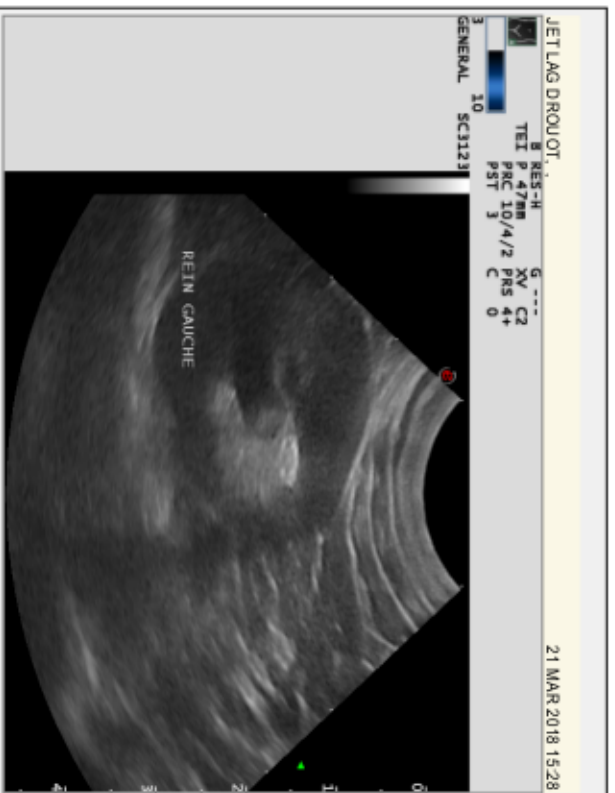
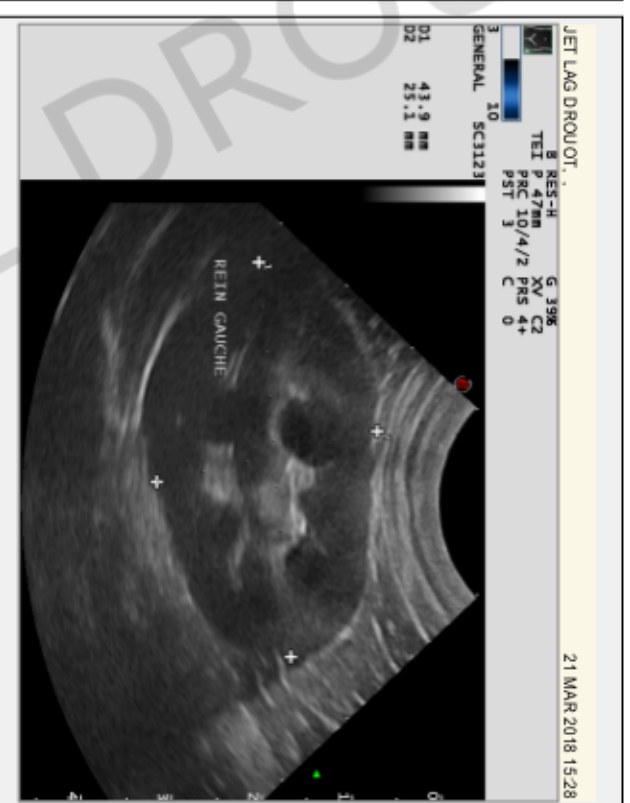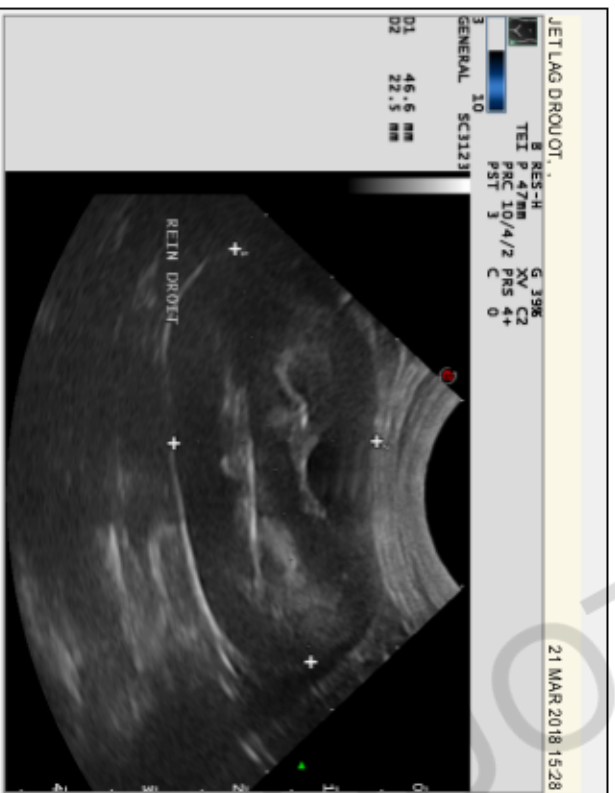
Distinction cortex et médulla : nette

Cortex : parenchyme conservé d'échogénicité : normale

Bassinets, uretère : normal, absence de dilatation pyelique et / ou urétérale

### CONCLUSION

Absence de kystes rénaux



HELENE DROUOT