

COMPTE-RENDU D'EXAMEN ECHOCARDIOGRAPHIQUE

Le 23/03/2018

Propriétaire: DROUOT Patient : JET LAG Chat Maine Coon Femelle

date de naissance 06/06/2014 7.000 kg 250269810531192

73 Avenue Jean
Kiffer

94420 LE PLESSIS
TRÉVISE

Tél : 01.45.76.42.27

2 Avenue Thérèse

94420 LE PLESSIS
TRÉVISE

Tél : 01.45.94.71.42

142 bis rue du G^{al} de
Gaulle

94350 VILLIERS /
MARNE

Tél : 01.49.30.52.10

12 Avenue du M^{pl}
Mortier

94510 LA QUEUE
EN BRIE

Tél : 01.45.93.04.05

Dr
Lactitia BEAUMONT

Dr Julie DAVID

Dr Sylvia DUMAS

Dr
Erwan LEBASCLE

Dr Caroline LÉGER

Dr Solène LEPAULT

ANAMNESE : absence d'anomalie d'auscultation cardio-respiratoire

SIVd	VGd	PPVGd	SIVs	VGs	PPVGs	AG	Ao	VAo
5.7	17.4	4.5	8.1	6.4	8.5	12.9	11.8	0.6

Cavités cardiaques

Ventricules

Diamètre endocavitaire normal

Oreillettes

Absence de dilatation atriale gauche : Rapport AG/Ao = 1 (0.9-1.8)

présence d'un reflux atrial gauche / NON

absence d'anomalie a droite

absence de volutes pre - thrombotiques

Parois cardiaques

Myocarde normal. Piliers de forme et taille normales

hypertrophie septale sous aortique : absent

Hétérogénéité de l'endocarde : non

Absence d'anomalie de contractilité : FR = 63 %

Valves atrioventriculaires

Absence d'anomalie bidimensionnelle

SAM : absent

Obstruction dynamique de la CCVG : non

Dr Isabelle PITSCH

Dr Pablo Aguilar

Dr Doan TRAN

contact@alliancevet.fr

www.alliancevet.fr

Valves sigmoïdes

Absence d'anomalie morphologique et cinétique des valves aortique et pulmonaire

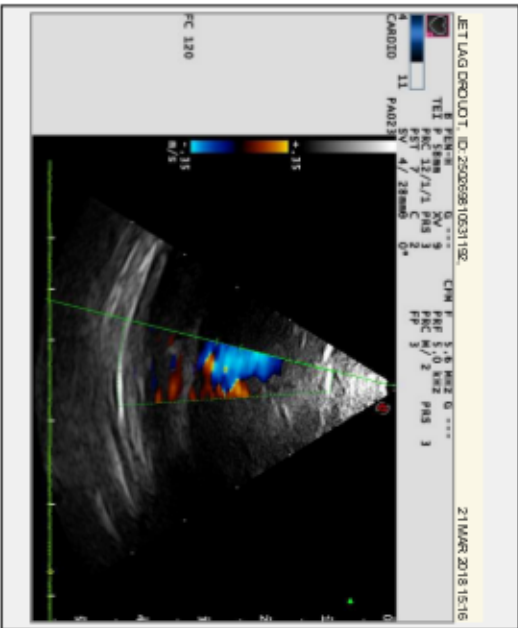
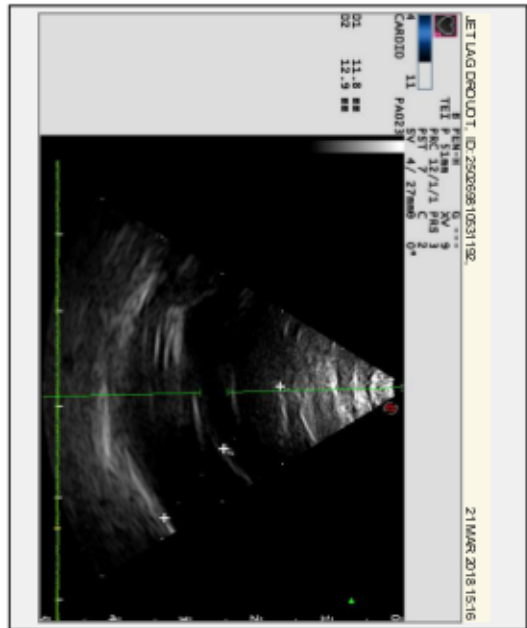
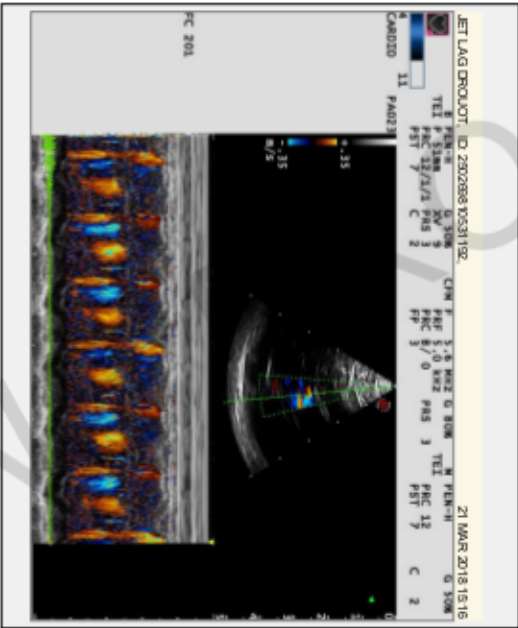
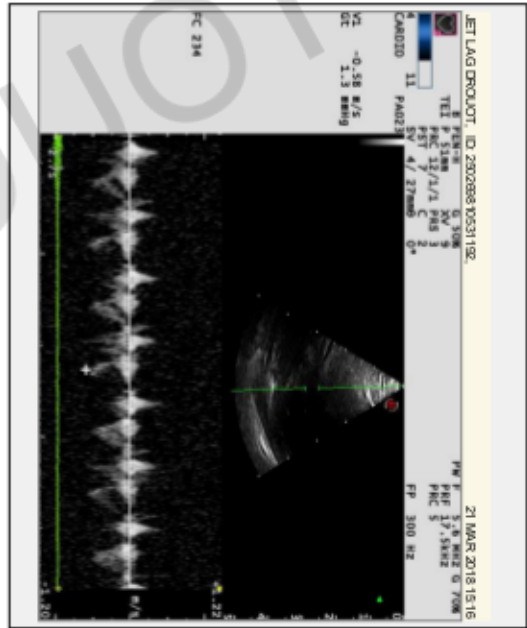
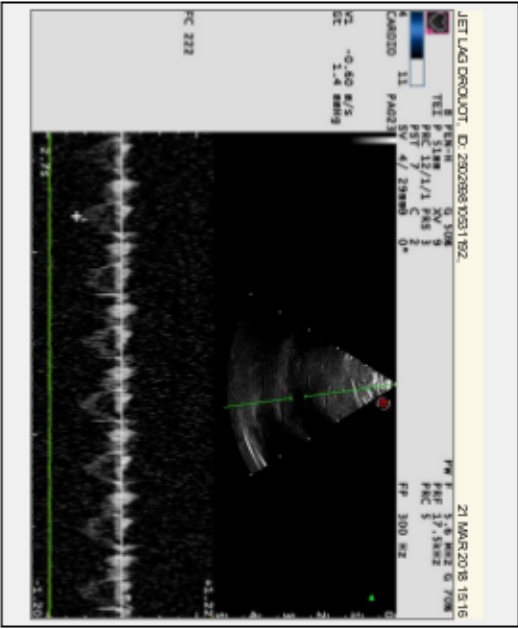
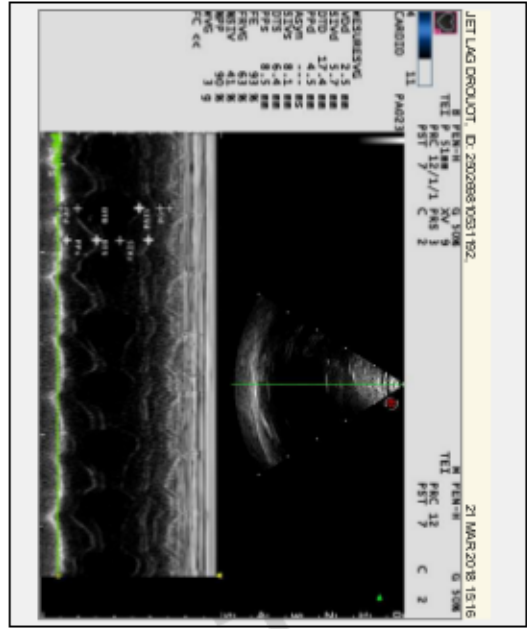
Vmax aorte = 0.6 (0.6 à 1.5 m/sec)

Epanchement : absent

BILAN

Absence d'anomalie de l'examen cardiaque.

HELENE DROUOT



HELEN